

Trombose venosa profunda de membros superiores. Estudo coorte retrospectivo de 52 casos

Upper-extremity deep vein thrombosis: a retrospective cohort study of 52 cases

Ricardo de Alvarenga Yoshida¹, Marcone Lima Sobreira², Mariangela Giannini², Regina Moura³,
Hamilton Almeida Rollo³, Winston Bonetti Yoshida⁴, Francisco Humberto de Abreu Maffei⁵

Resumo

Objetivo: Rever os fatores predisponentes e a evolução em série de casos de trombose venosa profunda dos membros superiores de nossa instituição.

Métodos: Cinquenta e dois pacientes consecutivos, com trombose venosa profunda dos membros superiores (29 homens e 23 mulheres), idade média de 52,3 anos, documentados por mapeamento dúplex (71,1%), flebografia (11,1%) ou clinicamente (15,6%), foram incluídos no presente estudo.

Resultados: As manifestações clínicas foram: dor no antebraço (24 casos – 46,1%), dor no braço (27 casos – 51,9%), edema do membro superior (45 casos – 86,5%), dor à compressão do membro superior (36 casos – 70,2%) e dor à movimentação do mesmo (32 casos – 61,7%). Os principais fatores de risco foram: punção ou acesso venoso (20 casos – 39,1%) e câncer (16 casos – 32,6%). As veias envolvidas foram: umeral (n = 18), axilar (n = 27), subclávia (n = 15) e jugular (n = 11). A embolia pulmonar estava inicialmente presente em quatro casos (7,6%). O tratamento inicial foi feito com heparina não-fractionada intravenosa (64,3%), subcutânea (16,7%), ou heparina de baixo peso molecular (17,1%), seguido de varfarina. Doze pacientes morreram antes da alta, em função de causas não relacionadas à embolia pulmonar. Foram acompanhados os 40 pacientes restantes por período de 3 meses a 10 anos, sendo que dois morreram de causas não relacionadas à embolia pulmonar, um paciente desenvolveu seqüelas pós-trombóticas, como edema residual e limitações aos movimentos, e seis ficaram com discretos sintomas residuais (edema e dor).

Conclusões: A trombose venosa profunda dos membros superiores foi mais freqüente em pacientes submetidos a acessos venosos e com neoplasia em atividade. Comparando com dados da literatura, a evolução dos pacientes sob tratamento exclusivo com anticoagulantes foi, no mínimo, similar a outros tratamentos propostos.

Palavras-chave: trombose, trombose venosa, extremidade superior, anticoagulantes.

Abstract

Objective: To review the predisposing factors and the evolution of upper-extremity deep vein thrombosis in a series of cases.

Methods: Fifty-two consecutive patients (29 men and 23 women, mean age of 52.3 years) with upper-extremity deep vein thrombosis documented by duplex scan (71.1%), phlebography (11.1%) or clinically (15.6%) were included in the study.

Results: Clinical manifestations were: forearm pain (24 cases – 46.1%), arm pain (27 cases – 51.9%), upper limb edema (45 cases – 86.5%), pain to arm compression (36 cases – 70.2%) and to arm movement (32 cases – 61.7%). Main risk factors were: vein puncture (20 cases – 39.1%), and cancer (16 cases – 32.6%). Deep vein thrombosis involved humeral (n = 18), axillary (n = 27), subclavian (n = 15) and jugular (n = 11) veins. Pulmonary embolism was initially present in four cases (7.6%). Initial therapy included unfractionated heparin, intravenous (64.3%), subcutaneous (16.7%) or low molecular weight heparin (17.1%) administration, followed by warfarin. Twelve patients died before discharge from the hospital, due to causes not related to pulmonary embolism. The remaining 40 patients were followed-up for a period of 3 months to 10 years. Two died of causes not related to pulmonary embolism, one developed post-thrombotic sequelae, such as residual edema and limitations to upper limb movement, and six had discrete residual symptoms (edema and pain).

Conclusions: Upper-extremity deep vein thrombosis was more frequent in patients submitted to venous access and with active neoplasia. The outcome of patients exclusively treated with oral anticoagulant was at least similar to other treatments proposed in the literature.

Key words: thrombosis, deep vein thrombosis, upper extremities, anticoagulants.

1. Médico residente de Angiologia e Cirurgia Vascular, Departamento de Cirurgia e Ortopedia, Faculdade de Medicina de Botucatu, Universidade Estadual Paulista (UNESP), Botucatu, SP.
2. Médico(a) contratado(a), Departamento de Cirurgia e Ortopedia, Faculdade de Medicina de Botucatu, UNESP, Botucatu, SP.
3. Doutor. Professor assistente, Departamento de Cirurgia e Ortopedia, Faculdade de Medicina de Botucatu, UNESP, Botucatu, SP.
4. Livre-docente. Professor adjunto, Departamento de Cirurgia e Ortopedia, Faculdade de Medicina de Botucatu, UNESP, Botucatu, SP.
5. Professor titular, Departamento de Cirurgia e Ortopedia, Faculdade de Medicina de Botucatu, UNESP, Botucatu, SP.

Artigo submetido em 09.06.05, aceito em 22.07.05.

Estima-se que as trombozes venosas profundas de membros superiores (TVPMS) sejam responsáveis por 1 a 4 % de todas as trombozes venosas profundas^{1,2}. Embora as TVPMS sejam realmente menos frequentes que as de membros inferiores, suas complicações embólicas não são menos graves^{3,4}. Em revisão de 998 autópsias consecutivas, realizadas no Hospital das Clínicas da Faculdade de Medicina de Botucatu (UNESP) entre 1969 e 1976, foram encontrados 166 casos de tromboembolismo pulmonar (TEP), dos quais 7,9% tiveram origem em veias dos membros superiores⁵. A longo prazo, esses pacientes podem também apresentar sintomas residuais graves nos membros acometidos⁶.

As TVPMS têm se tornado mais comuns nas últimas décadas, devido ao aumento do uso de cateteres para quimioterapia, diálise, nutrição parenteral e marcapassos⁷. Podem, também, ser provocadas por lesões decorrentes de estreitamentos causados por costela cervical ou bandas fibrosas ou por neoplasias⁸. Além disso, podem estar relacionadas ao esforço, no qual ocorre aumento temporário da coagulação, lesões intimais microscópicas e estase venosa^{7,9}. Também podem estar associadas a estados trombofílicos, com frequência variável, de acordo com o estudo^{7,10}.

Esses dados mostram a importância dessa doença, que necessita de diagnóstico e tratamento precoces para evitar as complicações. O presente artigo é fruto de uma revisão dos casos de TVPMS tratados e acompanhados no Serviço de Cirurgia Vascular de nossa instituição.

Pacientes e métodos

Foi feito um estudo observacional tipo coorte retrospectivo de série de casos de TVPMS (n = 52), atendidos na Disciplina de Cirurgia Vascular de nossa instituição no período compreendido entre 1992 e 2003. No momento em que os pacientes com suspeita clínica de TVPMS eram atendidos em nosso hospital para diagnóstico e tratamento, eram preenchidos protocolos contendo dados demográficos, fatores de risco, comorbidades, medicações em uso, cirurgias realizadas, punções, cateterismos venosos, sinais e sintomas, método diagnóstico da TVPMS, veias acometidas, tratamento efetuado, complicações, embolia pulmonar (EP) e óbito. Não havendo contra-indicações, os pacientes recebiam medicação anticoagulante e eram acompanhados no ambulatório de anticoagulação, geralmente por 3-6 meses, local onde se registrava sistematicamente, em outro protocolo, as doses de medicação, resultados de testes de coagulação e complicações.

Foi realizado um levantamento retrospectivo desses casos, juntando as informações desses dois registros em um protocolo final, feito no programa de banco de dados Epi-Info versão 3.2, complementando os dados com uma revisão dos prontuários e contato telefônico com os pacientes.

Utilizando os recursos do programa Epi-Info, foram feitas análises estatísticas descritivas dos dados demográficos, fatores de risco, comorbidades, mortalidade, extensão, tratamento e evolução da TVPMS.

Resultados

Os dados demográficos, tipos de caso, clínico ou cirúrgico, e comorbidades encontram-se na Tabela 1. Não houve diferença com relação a sexo e lado acometido. A média de idade foi $53,4 \pm 15,3$ anos (25-81 anos), sendo que 25% tinham menos de 42 anos e 75% mais de 66 anos. A maioria dos pacientes tinha doenças de tratamento clínico (57,6%), em 32,7% doenças cirúrgicas e 9,6% foram TVPMS espontâneas. As comorbidades mais frequentes foram: fumo, hipertensão arterial sistêmica (HAS), insuficiência cardíaca congestiva (ICC), obesidade, diabetes melito, nefropatia e o fato de os pacientes estarem acamados (Tabela 1). As punções, cateterismos e o câncer foram os principais fatores de risco associados (Tabela 2). No período estudado, não houve nenhum caso de trombose relacionada ao esforço. A presença de EP associada, confirmada por cintilografia de ventilação-perfusão, foi encontrada em 7,6% dos casos.

As manifestações clínicas mais relevantes foram: dor espontânea em braço (51,9%) e antebraço (46,1%) e edema do membro superior acometido (86,5%) (Figura 1). No exame clínico, a dor decorrente de compressão ou movimentação do membro superior estava presente em 70,2% e 61,7% dos pacientes, respectivamente.

O diagnóstico foi confirmado pelo mapeamento dúplex (MD) em 71,1%, e a flebografia foi utilizada em 11,1% dos casos, sendo que, em 15,6% dos mesmos, não foi realizado nenhum exame confirmatório, devido, principalmente, a limitações clínicas para transporte ou de punção venosa apresentadas por alguns pacientes. As veias mais acometidas foram as axilares, seguidas das subclávias, umerais e jugulares, bilateralmente, conforme Figura 2.

O tratamento inicial instituído para todos os casos foi, exclusivamente, a anticoagulação, em regime de

Tabela 1 - Dados gerais e comorbidades dos pacientes com trombose venosa profunda dos membros superiores

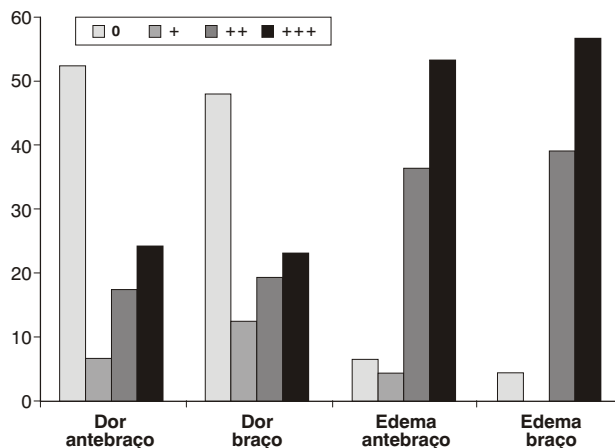
Característica		n	%
Sexo	Masculino	29	55,8
	Feminino	23	44,2
Lado acometido	Direito	25	49,0
	Esquerdo	27	51,0
Tipo de caso	Cirúrgico	30	57,6
	Clínico	17	32,7
	Espontânea	5	9,6
Comorbidades	Fumo	31	60,5
	Hipertensão	29	56,8
	Acamado	23	44,8
	Cirurgia	17	32,7
	ICC	14	26,8
	Obesidade	12	24,0
	Diabetes	10	18,6
	Nefropatia	9	17,1
	AVC	6	11,9
	Embolia pulmonar	4	8,0
	Angina	3	4,8
	Fratura	2	2,9
	Infarto miocárdio	1	2,4

ICC = insuficiência cardíaca congestiva; AVC = acidente vascular cerebral.

Tabela 2 - Fatores de risco para trombose venosa profunda

Fatores de risco	n	%
Punção ou cateterismo	20	39,1
Espontânea	17	32,7
Câncer	16	32,6

internação hospitalar. Foi ministrada heparina não-fractionada por via intravenosa (HNF-IV) em 64,3% dos casos, HNF por via subcutânea (HNF-SC) em 16,7%, ambas com doses controladas pelo tempo de tromboplastina parcial ativado (TTPA alvo entre 1,5 e 2,5), e heparina de baixo peso molecular (HBPM) em 17,1% dos casos (doses de tratamento por peso corporal indicadas pelos fabricantes, sem controle laboratorial), associados à varfarina em doses controladas pela razão normatizada internacional (RNI alvo entre 2,0 e 3,0). Em todos os casos, foi feito controle de plaquetas em dias alternados. As heparinas foram suspensas quando

**Figura 1** - Frequências das manifestações clínicas dos pacientes

havia, pelo menos, 2 dias consecutivos de concomitância de tratamentos com RNI entre 2,0 e 3,0.

Na alta hospitalar, 65,4% dos pacientes referiram melhora clínica e 7,7% permaneceram inalterados. Durante a internação, 23% faleceram devido às comorbidades anteriormente apresentadas. Nenhum paciente teve recorrência de TEP ou qualquer complicação ligada ao tratamento anticoagulante no período de internação.

A duração do tratamento anticoagulante está na Tabela 3. A heparina foi ministrada, preferencialmente, entre 3-7 dias, e a varfarina entre 3-6 meses.

Na Tabela 4, encontra-se o resumo da evolução de 40 pacientes que tiveram alta da enfermagem e foram acompanhados no ambulatório de anticoagulantes.

Tabela 3 - Duração do tratamento anticoagulante

Anticoagulante	Duração	n	%
Heparina	1-3 dias	6	15,0
	3-7 dias	25	62,5
	8-18 dias	9	22,5
Varfarina	1-3 meses	27	67,5
	3-6 meses	9	22,5
	6-36 meses	4	10,0

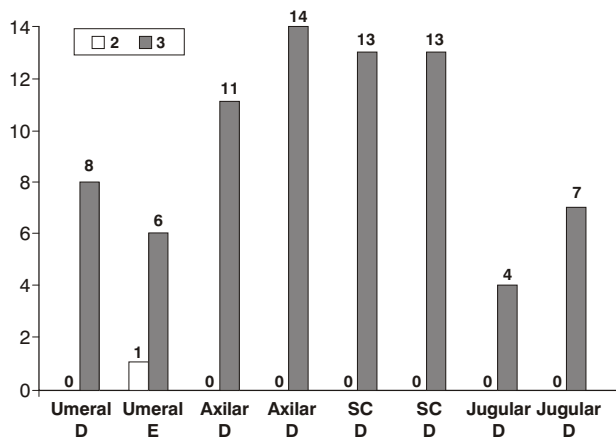


Figura 2 - Freqüências das veias acometidas

Tabela 4 - Evolução dos pacientes em longo prazo

Sintomas	1-36 meses	1-10 anos
Assintomáticos	24	9
Discretos	6	6
Limitantes	1	1
Perdeu seguimento	7	15
Óbito	2	?

Desses 40 casos, sete perderam seguimento e dois faleceram durante o acompanhamento no ambulatório de anticoagulação, por comorbidades provavelmente não relacionadas à EP, segundo descrito nos atestados de óbito. Os 31 pacientes remanescentes foram acompanhados no ambulatório de anticoagulação por 1 a 36 meses (média de 6 meses), sendo que 24 permaneceram assintomáticos, seis com sintomas discretos e um com sintoma limitante. Em 16 desses pacientes, foi possível obter informações sobre os sintomas remanescentes a longo prazo, em período de 1 a 10 anos (média de 5 anos), por meio de contato telefônico, confirmando os seis pacientes com sintomas discretos, um com sintoma limitante e os nove restantes assintomáticos.

Discussão

A TVPMS é uma doença multifatorial, relacionada principalmente a acessos venosos⁷ (os quais são predi-

tores independentes dessa afecção)¹¹ e a doenças malignas^{8,12,13}. Nos pacientes do presente estudo, essas também foram as principais alterações associadas encontradas (Tabela 1), principalmente nos pacientes cirúrgicos.

Alguns autores observaram prevalência expressiva de trombofilia nos pacientes com TVPMS, com razão de chances (*odds ratio*) de 4,09 nos pacientes com TVP idiopática, em relação aos casos de trombose de esforço¹⁰. Martinelli et al.¹⁴ observaram, em TVPMS primárias, razão de chances de 6,2 (95%, intervalo de confiança 2,5 a 15,7) para o fator V Leiden; de 5 (95%, intervalo de confiança 2 a 12) para protrombina G20210A; e 4,9 (95%, intervalo de confiança 1,1 a 22) para deficiência de proteínas anticoagulantes, sendo que somente nesses casos há um aumento na incidência de TVPMS com o uso dos contraceptivos orais¹⁴. Nos casos do presente estudo, essas determinações não foram feitas.

Do mesmo modo que para as TVPMI, o diagnóstico clínico é pouco sensível e específico. Logo, os sintomas, os sinais e os fatores de risco devem ser usados em conjunto para determinar a probabilidade clínica de o indivíduo apresentar a afecção¹⁵. Assim, a suspeita clínica de TVPMS deve ser sempre levantada quando há aparecimento de dor e edema súbito dos membros superiores, principalmente nos casos em que as situações de risco já apontadas estão presentes. Outros achados que corroboram a suspeita seriam o desenvolvimento de circulação colateral visível e a dor exacerbando-se pela compressão e movimento muscular¹⁶. Na presente série, observou-se a predominância do edema (86,5%) como principal sintoma, sendo a dor observada em cerca de 50% dos casos, acompanhada de circulação colateral, também em 50% deles (Tabela 2). Burihan et al.¹⁶ observaram dor e edema em, respectivamente, 98 e 63% dos casos, e circulação colateral proeminente em 71% dos casos. Essas freqüências foram similares às observadas por outros autores^{17,18} em suas séries de casos. Além dos sintomas locais, sinais de EP podem preceder ou acompanhar o quadro clínico de TVPMS.

Para confirmação diagnóstica, na maioria dos nossos casos (71,1%), foi realizado MD, o qual tem acurácia significativa para o diagnóstico da TVP⁶, variando de 80-100% de sensibilidade e especificidade^{12,19} (Figura 3). Trata-se do melhor método não-invasivo, tendo substituído a flebografia na avaliação do paciente com suspeita da doença. Apresenta muitas vantagens,

como menor custo e ausência do risco do contraste iodado e da radiação. Sua acurácia melhora na medida em que os examinadores se tornam mais experientes e os aparelhos evoluem com melhor imagem e mais recursos. As limitações do MD, particularmente em TVPMS, são: impossibilidade de compressão e dificuldade de visualização das veias que transitam abaixo de estruturas ósseas, ser examinador dependente e ter sensibilidade variável²⁰, particularmente nos membros superiores. No entanto, o MD é o método preferível de diagnóstico, devendo ser utilizada a flebografia nos casos de dúvida no MD^{7,12,21}.

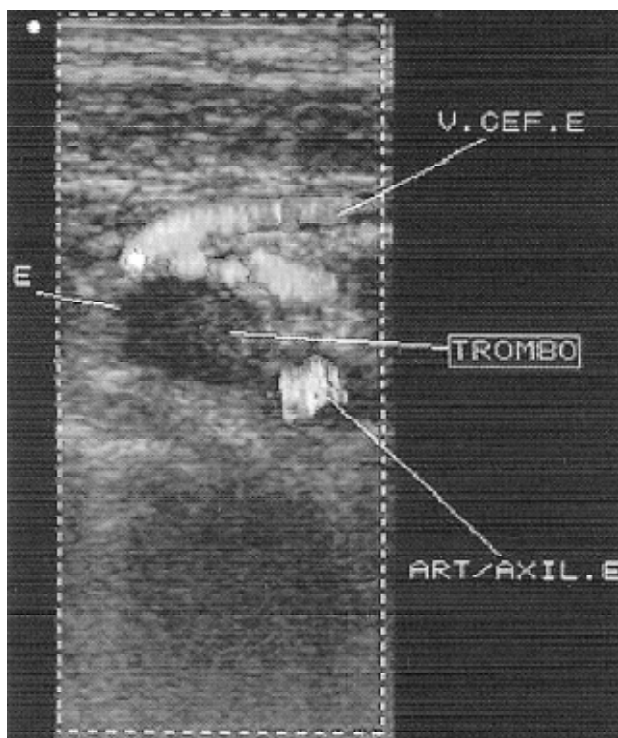


Figura 3 - Exemplo de mapeamento dúplex em paciente com trombose venosa profunda dos membros superiores acometendo veia axilar

A flebografia ainda é considerada o padrão-ouro dentre os exames complementares para o diagnóstico de TVP. A falha de enchimento do vaso pelo contraste determina a localização e a extensão do trombo²². É facilmente realizada nas situações em que há um cateter de flebotomia como causa dessa afecção,

tracionando o cateter até que a ponta fique localizada próximo ao ponto de sua entrada na veia e injetando o contraste iodado⁹. No entanto, trata-se de exame invasivo, que pode trazer desconforto para o paciente e provocar complicações, como reação de hipersensibilidade ao contraste e lesão endotelial com TVP em alguns pacientes²³. Por esses motivos e pelo desenvolvimento do MD, a flebografia foi realizada na minoria de nossos dos pacientes (Figura 4).

Nesta série, os exames de imagem para confirmação diagnóstica não puderam ser realizados em 15% dos casos, por limitações de transporte apresentadas por alguns pacientes, optando-se por tratá-los sem confirmação.

A TVPMS pode causar complicações graves, como EP e insuficiência venosa crônica. Portanto, diante de suspeita clínica de EP, caracterizada por dispnéia, tosse, escarro hemoptóico e dor torácica, deve-se confirmar a hipótese diagnóstica com cintilografia pulmonar de ventilação e perfusão, que é um método simples, pouco invasivo e acurado²⁴⁻²⁶. Na série de 546 casos revistos por Hingorani et al.²⁷, a mortalidade na TVPMS foi expressiva e devida, principalmente, às moléstias de base, como disfunções múltiplas de órgãos, e menos de complicações diretas da TVPMS, como a EP.

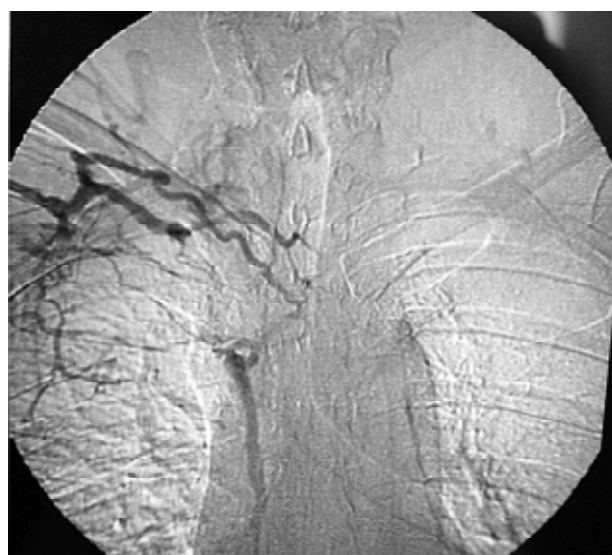

Figura 4 - Exemplo de flebografia de paciente com trombose venosa profunda dos membros superiores acometendo veia subclávia e veia cava superior

O tratamento da TVPMS deve ser introduzido precocemente, no sentido de evitar a EP e reduzir as complicações tardias de edema e limitações dos movimentos dos membros superiores. Prandoni et al. encontraram EP em 0 a 12% dos casos de TVPMS, podendo chegar a 36%, semelhante ao que ocorre na TVPMI. No presente estudo, encontramos 7,6% de EP sintomática confirmada, semelhante aos dados da literatura. O tipo de tratamento da TVPMS ainda é um assunto não totalmente definido. O tratamento anticoagulante impede o crescimento do trombo no interior da veia e previne EP^{21,28,29}. Recomenda-se a duração do tratamento inicial com HNF ou HBPM por, pelo menos, 5 dias. Embora não haja consenso estabelecido para TVPMS, a duração total do tratamento anticoagulante deve levar em conta os fatores de risco e a presença de EP, semelhante ao tratamento da TVPMI^{21,30}. Nesse sentido, os casos com fator causal transitório devem permanecer em anticoagulação por cerca de 3 meses; os pacientes com TVP espontânea e/ou EP, por 6 meses; e os casos de primeira recorrência, por 12 a 36 meses. Os casos de segunda recorrência, presença de câncer ou trombofilia devem receber anticoagulantes perenemente³¹. Nos pacientes com história familiar e pessoal de tromboembolias e em pacientes com TVPMS espontânea, é interessante investigar a trombofilia^{6,14}, pois pode estar presente em cerca de 26% desses casos⁶. Entretanto, devido ao baixo risco de ocorrência na TVPMS em geral e, inclusive, nos casos associados à trombofilia, outros

autores sugerem que o tratamento por tempo prolongado ou ilimitado não se justificaria¹⁴.

Entretanto, sabemos que esse tipo de tratamento não impede, em todos os casos, complicações tardias, tais como: persistência do edema e desconforto, que limitam a função da extremidade. Em vista disso, autores têm preconizado tratamentos mais agressivos, os quais, em geral, foram utilizados em pequenas séries de casos, sem terem evidência científica comprovada^{7,9}.

Assim, Adams et al.³² sugeriram a trombectomia venosa associada à descompressão venosa (retirada da costela, secção muscular ou de banda fibrosa), que teria melhor indicação nos casos com história clínica menor que 5 dias e imagem flebográfica de trombo recente. Uma alternativa, nessa situação, seria o uso de fibrinolíticos *in situ*³³, seguido de descompressão venosa, quando a flebografia mostrar essa alteração³⁴. Por outro lado, já foram observados resultados promissores com anticoagulação associada à descompressão, sem trombectomia³⁵, para os casos acima referidos. Recentemente, com avanços tecnológicos dos procedimentos endovasculares (balões, *stent* e endopróteses), é possível que esses tratamentos venham a ocupar um espaço maior no tratamento da TVPMS. A Tabela 5 mostra, comparativamente, nossos resultados com os de outros autores, em relação aos sintomas residuais relacionados ao tipo de tratamento. Em nossa série de casos, esses não se mostraram elevados e foram semelhantes aos de Burihan et al.¹⁶ e de Heron³⁶.

Tabela 5 - Comparação dos resultados de vários autores no tratamento da trombose venosa profunda dos membros superiores

Autores	Tratamento	Sintomas		
		Assintomático	Discretos	Limitação
Burihan et al. ¹⁶ n = 52	Anticoagulante	40%	34%	–
Yoshida et al. n = 52	Anticoagulante	77%	15%	2,5%
Heron et al. ³⁶ n = 54	Anticoagulante	50%	37%	13%
Zimmermann et al. ³⁷ n = 13	Urokinase sistêmica	–	50%	–
Sheeran et al. ³⁸ n = 9	Urokinase local	–	55%	–
Machleder ³⁹ n = 36	Urokinase local + cirurgia de descompressão	86%	–	–

Concluimos, então, com base nos achados deste estudo, que as TVPMS foram mais freqüentes em pacientes submetidos a acessos venosos e com neoplasia em atividade. Comparando com dados da literatura, a evolução dos pacientes sob tratamento exclusivo com anticoagulantes foi, no mínimo, similar a outros tratamentos propostos.

Referências

- Hulbert S, Rutherford R. Subclavian-axillary vein thrombosis. In: Rutherford R, editor. *Vascular surgery*. Volume 1. Philadelphia: W. B. Saunders Co.; 2000. p. 208.
- Arcelus JJ, Caprini JA, Monreal M, Suarez C, Gonzalez-Fajardo J. The management and outcome of acute venous thromboembolism: a prospective registry including 4011 patients. *J Vasc Surg*. 2003;38:916-22.
- Horattas MC, Wright DJ, Fenton AH, et al. Changing concepts of deep venous thrombosis of the upper extremity—report of a series and review of the literature. *Surgery*. 1988;104:561-7.
- Monreal M, Raventos A, Lerma R, Ruiz J, Lafoz E, Alastrue A, Llamazares JF. Pulmonary embolism in patients with upper extremity DVT associated to venous central lines—a prospective study. *Thromb Haemost*. 1994;72:548-50.
- Maffei F, Faleiros A, Venezian C, et al. Contribuição ao estudo da incidência e anatomia patológica do tromboembolismo pulmonar em autópsias. *Rev Assoc Med Bras*. 1980;26:7-10.
- Prandoni P, Polistena P, Bernardi E, et al. Upper-extremity deep vein thrombosis. Risk factors, diagnosis, and complications. *Arch Intern Med*. 1997;157:57-62.
- Joffe HV, Goldhaber SZ. Upper-extremity deep vein thrombosis. *Circulation*. 2002;106:1874-80.
- Monreal M, Alastrue A, Rull M, et al. Upper extremity deep venous thrombosis in cancer patients with venous access devices—prophylaxis with a low molecular weight heparin (Fragmin). *Thromb Haemost*. 1996;75:251-3.
- Yoshida WB. Trombose venosa profunda dos membros superiores. In: Maffei FHA, Lastoria S, Yoshida WB, Rollo HA, editores. *Doenças vasculares periféricas*. Volume 2. Rio de Janeiro: Medsi; 2002. p. 1433-1440.
- Heron E, Loziguez O, Alhenc-Gelas M, Emmerich J, Fiessinger JN. Hypercoagulable states in primary upper-extremity deep vein thrombosis. *Arch Intern Med*. 2000;160:382-6.
- Joffe HV, Kucher N, Tanson VF, Goldhaber SZ. Upper-extremity deep vein thrombosis: a prospective registry of 592 patients. *Circulation*. 2004;110:1605-11.
- Baarslag HJ, van Beek EJ, Koopman MM, Reekers JA. Prospective study of color duplex ultrasonography compared with contrast venography in patients suspected of having deep venous thrombosis of the upper extremities. *Ann Intern Med*. 2002;136:865-72.
- Baarslag HJ, Koopman MM, Hutten BA, et al. Long-term follow-up of patients with suspected deep vein thrombosis of the upper extremity: survival, risk factors and post-thrombotic syndrome. *Eur J Intern Med*. 2004;15:503-7.
- Martinelli I, Battaglioli T, Bucciarelli P, Passamonti SM, Mannucci PM. Risk factors and recurrence rate of primary deep vein thrombosis of the upper extremities. *Circulation*. 2004;110:566-70.
- Rollo H, Fortes V, Fortes Jr A, Yoshida W, Lastoria S, Maffei F. Abordagem diagnóstica dos pacientes com suspeita clínica de trombose venosa profunda dos membros inferiores. *J Vasc Br*. 2005;4:79-92.
- Burihan E, de Figueiredo LF, Miranda Jr F. Upper-extremity deep venous thrombosis: analysis of 52 cases. *Cardiovasc Surg*. 1993;1:19-22.
- Hingorani A, Ascher E, Lorenson E, et al. Upper extremity deep venous thrombosis and its impact on morbidity and mortality rates in a hospital-based population. *J Vasc Surg*. 1997;26:853-60.
- Marie I, Levesque H, Cailleux N, et al. [Deep venous thrombosis of the upper limbs. Apropos of 49 cases]. *Rev Med Interne*. 1998;19:399-408.
- Prandoni P, Lensing AW, Cogo A, et al. The long-term clinical course of acute deep venous thrombosis. *Ann Intern Med*. 1996;125:1-7.
- Mustafa BO, Rathbun SW, Whitsett TL, Raskob GE. Sensitivity and specificity of ultrasonography in the diagnosis of upper extremity deep vein thrombosis: a systematic review. *Arch Intern Med*. 2002;162:401-4.
- Prandoni P, Bernardi E. Upper extremity deep vein thrombosis. *Curr Opin Pulm Med*. 1999;5:222-6.
- Baarslag HJ, van Beek EJ, Tijssen JG, van Delden OM, Bakker AJ, Reekers JA. Deep vein thrombosis of the upper extremity: intra- and interobserver study of digital subtraction venography. *Eur Radiol*. 2003;13:251-5.
- Rollo HA, Maffei F, Lastoria S, Yoshida W, Castiglia V. Uso rotineiro de flebografia no diagnóstico de trombose venosa profunda de membros inferiores. *Cir Vasc Angiol*. 1986;2:7-12.
- PIOPED. Value of the ventilation/perfusion scan in acute pulmonary embolism. Results of the prospective investigation of pulmonary embolism diagnosis (PIOPED). The PIOPED Investigators. *JAMA*. 1990;263:2753-9.
- Stein PD, Hull RD, Saltzman HA, Pineo G. Strategy for diagnosis of patients with suspected acute pulmonary embolism. *Chest*. 1993;103:1553-9.
- Queluz TH, Yoo HH. Tromboembolia pulmonar: diagnóstico e tratamento clínico. In: Maffei FHA, Lastoria S, Yoshida WB, Rollo HA, editores. *Doenças vasculares periféricas*. Volume 2. Rio de Janeiro: Medsi; 2002. p. 1453-1466.
- Hingorani A, Ascher E, Markevich N, et al. Risk factors for mortality in patients with upper extremity and internal jugular deep venous thrombosis. *J Vasc Surg*. 2005;41:476-8.
- Ellis MH, Manor Y, Witz M. Risk factors and management of patients with upper limb deep vein thrombosis. *Chest*. 2000;117:43-6.
- Mustafa S, Stein PD, Patel KC, Otten TR, Holmes R, Silbergleit A. Upper extremity deep venous thrombosis. *Chest*. 2003;123:1953-6.

30. Savage KJ, Wells PS, Schulz V, et al. Outpatient use of low molecular weight heparin (Dalteparin) for the treatment of deep vein thrombosis of the upper extremity. *Thromb Haemost.* 1999;82:1008-10.
31. Maffei FH, Rollo HA, Lastoria S. Trombose venosa profunda dos membros inferiores: tratamento clínico. In: Maffei FHA, Lastoria S, Yoshida WB, Rollo HA, editores. *Doenças vasculares periféricas*. Volume 2. Rio de Janeiro: Medsi; 2002. p. 1407-1426.
32. Adams Jr CZ, Vincent GS, Vermilion B. Primary effort thrombosis: treatment options in acute and chronic disease – case reports. *Vasc Surg.* 1991;4:234-9.
33. Castaneda F, Li R, Young K, Swischuk JL, Smouse B, Brady T. Catheter-directed thrombolysis in deep venous thrombosis with use of reteplase: immediate results and complications from a pilot study. *J Vasc Interv Radiol.* 2002;13:577-80.
34. Molina JE. Surgery for effort thrombosis of the subclavian vein. *J Thorac Cardiovasc Surg.* 1992;103:341-6.
35. Ross DB. Axillary-subclavian vein occlusion. In: Rutherford RB, editor. *Vascular surgery*. Volume 1. Philadelphia: W. B. Saunders Co.; 1984. p. 385-393.
36. Heron E, Lozingues O, Emmerich J, et al. Long-term sequelae of spontaneous axillary-subclavian venous thrombosis. *Ann Intern Med.* 1999;108:1-9.
37. Zimmermann R, Morl H, Harenberg J, Gerhardt P, Kuhn HM, Wahl P. Urokinase therapy of subclavian-axillary vein thrombosis. *Klin Wochenschr.* 1981;59:851-6.
38. Sheeran SR, Hallisey MJ, Murphy TP, Faberman RS, Sherman S. Local thrombolytic therapy as part of a multidisciplinary approach to acute axillosubclavian vein thrombosis (Paget-Schroetter syndrome). *J Vasc Interv Radiol.* 1997;8:253-60.
39. Machleder HI. Evaluation of a new treatment strategy for Paget-Schroetter syndrome: spontaneous thrombosis of the axillary-subclavian vein. *J Vasc Surg.* 1993;17:305-17.

Correspondência:

Ricardo de Alvarenga Yoshida

Departamento de Cirurgia e Ortopedia

Faculdade de Medicina de Botucatu – UNESP

CEP 18618-970 – Botucatu, SP

Tel.: (14) 3811.6269

E-mail: ricardoyoshida@gmail.com