

Tratamento endovascular da estenose da artéria renal em rim único

Endovascular treatment of renal stenosis in solitary kidney

Ana Terezinha Guillaumon¹, Eduardo Faccini Rocha², Charles Angotti Furtado de Medeiros²

Resumo

Contexto: O tratamento endovascular da doença renal hipertensiva, em doentes com rim único, conseqüente à estenose de artéria renal, mostrou ser efetivo na prevenção da falência do órgão, sua função e controle da hipertensão. Quando indicado após avaliação criteriosa, tanto bioquímica como por imagens e sinais do doente, o tratamento endovascular apresenta benefícios clínicos de forma efetiva e pouco invasiva.

Objetivo: Estudar a doença hipertensiva renovascular e avaliar a eficácia do tratamento endovascular no controle da hipertensão arterial sistêmica e da insuficiência renal secundárias à estenose da artéria renal e como medida de prevenção de falência renal em doentes com rim único funcionante.

Método: Estudo realizado com protocolo de atendimento previamente elaborado, no Centro de Referência de Alta Complexidade em Cirurgia Endovascular do Hospital de Clínicas da Universidade de Campinas, de abril de 1997 a junho de 2005, em 10 doentes com diagnóstico de estenose da artéria renal em rim único funcionante, submetidos ao tratamento endovascular. Foi avaliada a melhora da hipertensão e função renal através de seguimento clínico e laboratorial com medidas de pressão arterial, dosagens séricas de uréia, creatinina e *clearance*. Exames pelo eco-color-Doppler foram realizados no pós-operatório de 30 dias, 3 meses, 6 meses e anualmente; no caso de haver alguma dúvida na obtenção de imagens ou sinais, foi realizada a aortografia e arteriografia seletiva renal. Nesta casuística, 90% dos doentes apresentavam hipertensão arterial, 70% eram tabagistas, 40%, hiperlipidêmicos, 30% apresentavam doença oclusiva cerebral extracraniana, 60%, obstrução arterial crônica nos membros inferiores, e 20%, diabetes melito.

Resultados: O sucesso inicial foi de 100%. O seguimento médio foi de 40 meses. Houve controle da pressão arterial em 90%, diminuição significativa dos níveis de uréia e creatinina após procedimento e piora do quadro de hipertensão em 10%.

Conclusão: O tratamento endovascular da estenose da artéria renal é uma técnica que apresenta benefícios clínicos no controle da hipertensão arterial, preserva a função renal e desacelera a progressão da insuficiência renal crônica de origem renovascular, porém sem melhora desta.

Palavras-chave: Hipertensão renovascular, estenose, stents.

Abstract

Background: Endovascular treatment of hypertensive renal disease in patients with a solitary kidney secondary to renal artery stenosis proved to be effective to prevent organ failure and function, as well as hypertension control. When indicated after judicious evaluation using both biochemical methods and the patient's images and signs, endovascular treatment has effective clinical benefits and is little invasive.

Objective: To study renal artery stenosis with hypertension and evaluate the effectiveness of endovascular treatment in the control of hypertension, renal failure secondary to renal artery stenosis, and in the prevention of renal failure in patients with a solitary kidney.

Methods: This study was performed at the Reference Center of High Complexity in Endovascular Surgery of Hospital de Clínicas da Universidade de Campinas from April 1997 through June 2005 using a previously developed protocol. Ten patients with renal artery stenosis and solitary kidney submitted to endovascular treatment were included. Improvement in hypertension and renal function was assessed through clinical follow-up and laboratory tests using measurements of blood pressure, serum urea levels, creatinine and clearance. Color-flow Doppler ultrasound was performed 30, 90, 180 days after the surgery and yearly thereafter. Aortography and selective renal arteriography were performed in case of doubt as to images or signs. For this population, 90% had hypertension, 70% were smokers, 40% had hyperlipidemia, 30% had carotid artery occlusive disease, 60% had chronic lower limb arterial occlusion, and 20% had diabetes mellitus.

Results: Immediate success was 100%. Mean follow-up time was 40 months. Control of blood pressure occurred in 90% of the cases, and in 10% there was significant reduction in urea and creatinine levels and worsening of hypertension after the procedure.

Conclusion: Endovascular treatment of renal artery stenosis is a technique that has clinical benefits in hypertension control, preserving renal function and progression of this disease, but without improvement in renal function.

Keywords: Renovascular hypertension, stenosis, stent.

1. Professora associada, Disciplina de Moléstias Vasculares, Faculdade de Ciências Médicas, Universidade Estadual de Campinas (UNICAMP), Campinas, SP. Coordenadora, Centro de Referência de Alta Complexidade em Cirurgia Endovascular, Hospital de Clínicas, UNICAMP, Campinas, SP. Especialista, Angiologia e Cirurgia Vascular e Angiorradiologia e Cirurgia Endovascular, SBACV.
2. Mestre em Cirurgia, Faculdade de Ciências Médicas, UNICAMP, Campinas, SP. Membro, Centro de Referência de Alta Complexidade em Cirurgia Endovascular, Hospital de Clínicas, UNICAMP, Campinas, SP. Especialista em Angiologia e Cirurgia Vascular e Angiorradiologia e Cirurgia Endovascular, SBACV. Médico, Hospital de Clínicas, UNICAMP, Campinas, SP.

Trabalho apresentado no 36º Congresso Brasileiro de Angiologia e Cirurgia Vascular e VII Encontro do Cone Sul de Cirurgia Vascular, realizado em Porto Alegre, RS, de 4 a 7 de setembro de 2005.

Não foram declarados conflitos de interesse associados à publicação deste artigo.

Artigo submetido em 14.03.07, aceito em 16.04.08.

Introdução

A doença isquêmica renal (DIR), ou hipertensão renovascular, de etiologia ateromatosa, acomete cerca de 14% dos pacientes submetidos à hemodiálise acima de 50 anos, tendo evolução clínica insatisfatória quando da inexistência de tratamento específico da estenose da artéria renal¹. A sobrevida esperada, em 2 anos, para pacientes com os dois rins e doença ateromatosa unilateral, é de 97%, observando-se 82% para doença bilateral e 45% em casos de doença em rim único².

A indicação para a revascularização renal por doença aterosclerótica em rim único tem como parâmetros: a assimetria de perfusão do parênquima, hipertensão de difícil controle, perda progressiva da função renal e estenose renal superior a 60%. Assim sendo, torna-se fundamental a realização de tratamento para a estenose da artéria renal, uma vez que a evolução para oclusão é certa e a falência renal pode ocorrer, significando dependência de hemodiálise e/ou óbito^{1,3-5}. O tratamento clínico mostra-se insuficiente para atingir melhora da perfusão renal quando comparado a angioplastia renal percutânea^{6,7}, estando frequentemente composto por associação de drogas incapazes de manter níveis pressóricos adequados. Logo, a angioplastia/stent renal percutânea em correção de lesões não-ostiais ou ostiais assume importância na terapêutica descrita em trabalhos recentes, principalmente em rins únicos⁸⁻¹².

A angioplastia renal percutânea foi descrita por Gruntzig em 1978¹³ e evoluiu com a melhora dos métodos de avaliação renal, inovação tecnológica de materiais, contrastes e as técnicas em si. É aceita como um procedimento minimamente invasivo, com baixos riscos de complicação e bons resultados, sendo uma escolha segura pela inovação tecnológica atual e constante dos materiais, aprimoramento técnico e contrastes de baixa osmolaridade. Apresenta como resultado controle da pressão arterial e preservação da função renal.

Método

Foi realizado estudo retrospectivo no Centro de Referência de Alta Complexidade em Cirurgia Endovascular (CRACCE) do Hospital de Clínicas da Universidade Estadual de Campinas (UNICAMP), em 11 doentes

portadores de rim único de etiologia aterosclerótica, submetidos ao tratamento endovascular da estenose de artéria renal no período de abril de 1997 a junho de 2005, conduzidos por um protocolo de atendimento do serviço. A amostra se constituiu de 10 doentes, sendo que um doente foi a óbito nas primeiras 24 horas por infarto agudo do miocárdio e foi retirado desta amostra, por não ter sido realizado acompanhamento e avaliação conforme proposto. Este protocolo de atendimento foi submetido à apreciação do Comitê de Ética em Pesquisa para que o serviço fosse credenciado pelo Ministério da Saúde e Secretaria da Saúde do Estado de São Paulo.

Os doentes foram encaminhados ao Ambulatório de Cirurgia Endovascular pelo serviço de nefrologia ou por achado de exames de imagens, considerando que em um dos doentes a suspeita diagnóstica foi feita na avaliação do abdome por ultra-som, quando detectado um rim contraído. Em 70% dos casos, as lesões na artéria renal eram ostiais, e em 30%, não-ostiais, embora todas apresentassem aspecto aterosclerótico nas imagens arteriográficas. Foi realizada avaliação clínica e identificação dos fatores de risco e comorbidades associados à DIR: tabagismo, hipercolesterolemia, diabetes melito, hipertensão arterial sistêmica (com especificação da dose e o número de medicamento utilizado), insuficiência renal, doença arterial oclusiva periférica (DAOP) nos membros inferiores, doença vascular cerebral extracraniana e coronariopatia (Tabela 1). Em seguida, foram realizados exames laboratoriais: hemograma, urina I, uréia e creatinina sérica e *clearance* de creatinina; e de imagem, como ultra-som simples de abdome para avaliar a morfologia e dimensão renal, eco-Doppler colorido de artéria renal para avaliação do grau de estenose e os picos de velocidades sistólica e diastólica, calculando o índice de resistência intra-renal, e cintilografia renal, através do ácido dimercapto-succínico (DMSA), que avalia perfusão e excreção. Esses exames vão configurar o perfil anatômico e funcional do rim e do doente. Todos os doentes foram submetidos ao estudo angiográfico prévio ao procedimento.

O tratamento foi indicado nos casos de estenose crítica de artéria renal, déficit progressivo de função renal e hipertensão arterial sistêmica de difícil controle, associados à presença de rim único. Foi considerada falência renal iminente quando o nível de creatinina sérica

Tabela 1 - Características clínicas dos doentes

	Sexo feminino	Sexo masculino	Porcentagem
Nº de doentes	3	7	100%
Idade média	59 anos	38,1 anos	
Diabetes melito	1	1	20%
HAS	3	6	90%
Tabagismo	1	6	70%
Dislipidemia	1	3	40%
DAOP	1	5	60%
DOC	-	3	30%

DAOP = doença arterial obstrutiva periférica; DOC = doença obstrutiva carotídea; HAS = hipertensão arterial sistêmica.

estava em torno de 1,5 mg/dL ou a média de filtração glomerular igual ou inferior a 50 mL/min¹⁴.

O procedimento cirúrgico endovascular se inicia por uma arteriografia, pois esta vai auxiliar na localização precisa do *situ* comprometido da artéria, onde deve ser implantado o stent. Nas lesões com estenose severas, acima de 90%, ou nos casos de difícil progressão do fio-guia, foi realizada a angioplastia prévia à implantação do stent. Todos os doentes, no início do procedimento, receberam 5.000 UI de heparina intravenosa. Ao final do procedimento cirúrgico, foi realizada a arteriografia de controle, e o doente foi encaminhado para enfermaria com hidratação e pressão arterial controladas e função renal monitorada, com prescrição de 200 mg de ácido acetilsalicílico e 75 mg de clopidogrel diários.

Quanto às características das lesões, as estenoses foram definidas como críticas quando maiores do que 60% da luz arterial, como residuais quando iguais a 30%, e como reestenose quando equivalentes a 50% aproximadamente. Neste grupo, pelo período de 40 meses, não tivemos reestenoses, mas recebemos dois doentes que já haviam sido submetidos à angioplastia de artéria renal previamente, sem colocação de stent, em outro serviço.

No seguimento, os exames laboratoriais de uréia, creatinina sérica e eco-color-Doppler arterial foram realizados no primeiro, no terceiro e no sexto mês e anualmente.

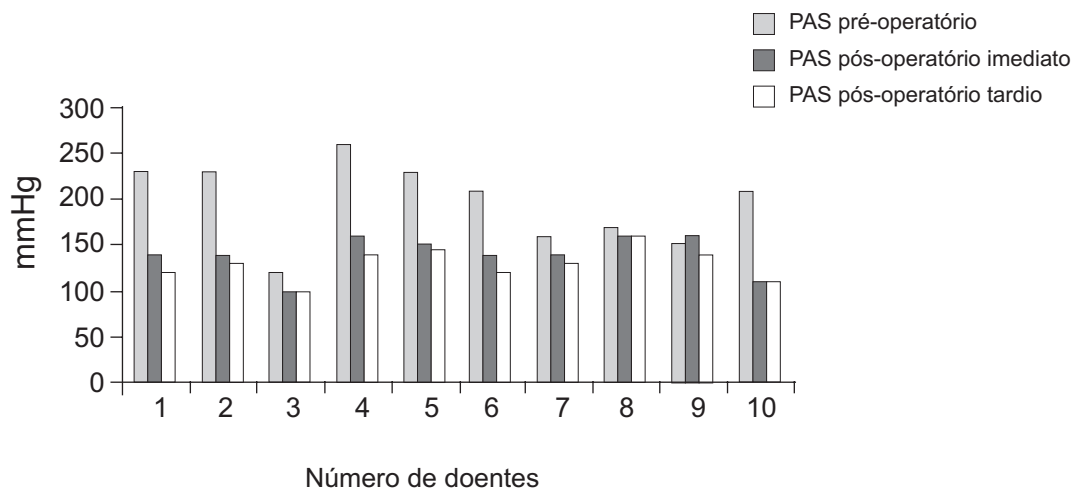
Os critérios para melhora clínica estabeleceram-se pela diminuição de 20% da concentração plasmática de

creatinina e diminuição da quantidade em dose ou em número de drogas utilizadas para o tratamento da hipertensão, visando manter pressão diastólica abaixo de 90 mmHg. Considera-se como cura a presença desses níveis pressóricos sem necessidade do uso da medicação, e como piora clínica o aumento de 20% da concentração de creatinina ou a necessidade de aumento da dose da medicação.

Resultados

O tratamento endovascular foi realizado e mostrou sucesso imediato (correção da estenose) em 100% dos casos, embora dois casos apresentassem estenoses residuais. Como complicação, foi observado um hematoma no local da punção, sem necessidade de intervenção. O seguimento foi realizado em 10 doentes, que constituem esta amostra. Quando analisamos o resultado morfológico macroscópico do vaso, intra-operatório, verificamos que dois doentes apresentaram estenose residual, cuja nova dilatação, com balão de angioplastia, não foi eficaz, embora, no seguimento, não tenha sido detectada repercussão funcional no órgão ou piora do grau de estenose. No acompanhamento dos doentes, a curto e longo prazo, não foi observada reestenose com repercussões funcionais.

O tempo médio de internação foi de 3 dias, e o seguimento foi de 40 meses. As pressões sistólicas e diastólicas, durante o seguimento, apresentaram-se reduzidas para níveis clínicos dentro da faixa de normalidade, com melhora em 90% dos casos (9/10) e piora em 10% (1/10)



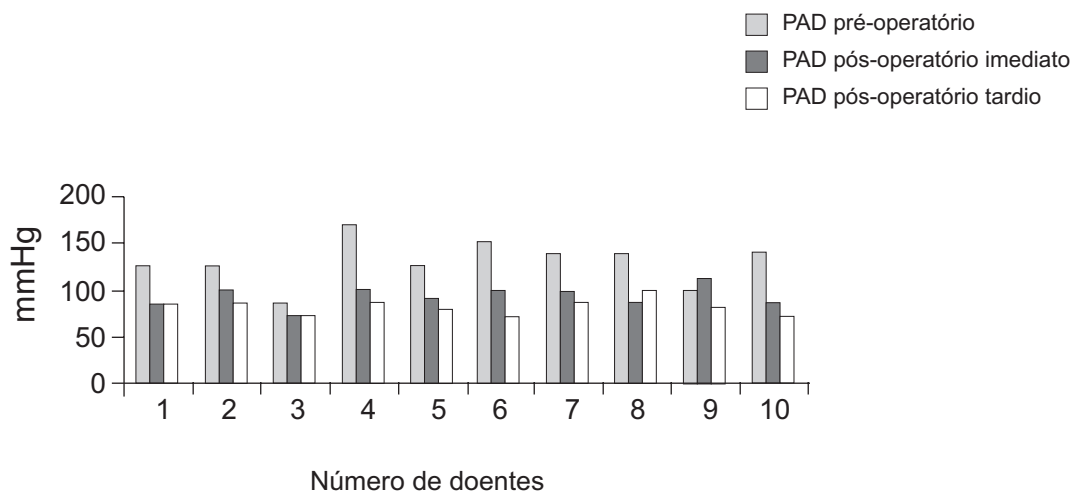
PAS = pressão arterial sistólica.

Figura 1 - Pressão arterial sistólica no pré-operatório, pós-operatório imediato e pós-operatório tardio

(Figuras 1 e 2). Um doente apresentou, no pós-operatório imediato, piora da pressão arterial, sistólica e diastólica, porém, no pós-operatório tardio, estas se reduziram a níveis dentro da faixa de normalidade; enquanto que outro doente apresentou pressão sistólica alta e diastólica reduzida após o procedimento endovascular, de imediato, porém, no pós-operatório tardio, os níveis pressóricos se elevaram e foram controlados com medicação em menor dose (menor dose e tomadas). Um novo estudo de imagem (arteriografia) demonstrou não

haver estenose, o que nos leva a supor que o rim desse doente já apresenta doença intra-parenquimatosa.

A análise bioquímica sangüínea mostrou que os níveis de uréia pré-procedimento variaram de 36 a 156, com média de 86,6, sendo esta reduzida para 57,6 após a terapêutica endovascular (Figura 3); as dosagens de creatinina no pré-operatório, pós-operatório imediato e tardio apresentaram uma diminuição pequena (Figura 4).



PAD = pressão arterial diastólica.

Figura 2 - Pressão arterial diastólica no pré-operatório, pós-operatório imediato e pós-operatório tardio

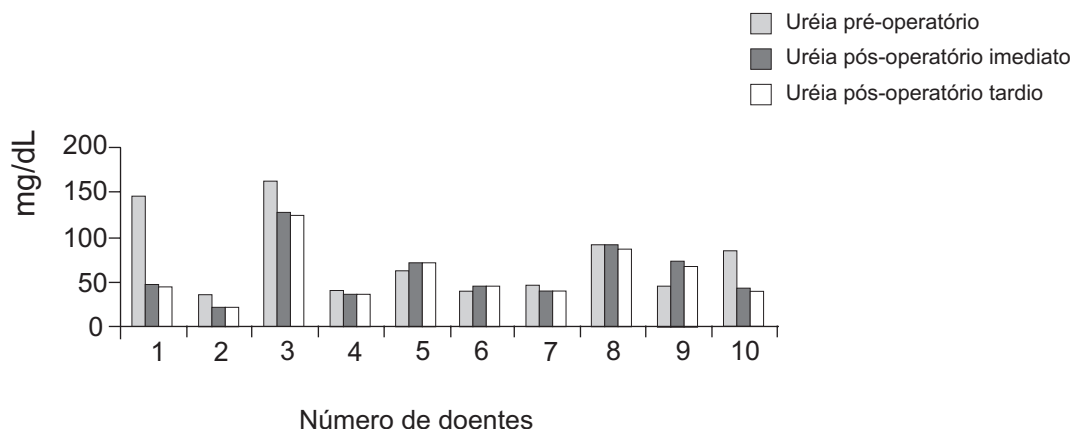


Figura 3 - Dosagem de uréia no pré-operatório, pós-operatório imediato e pós-operatório tardio

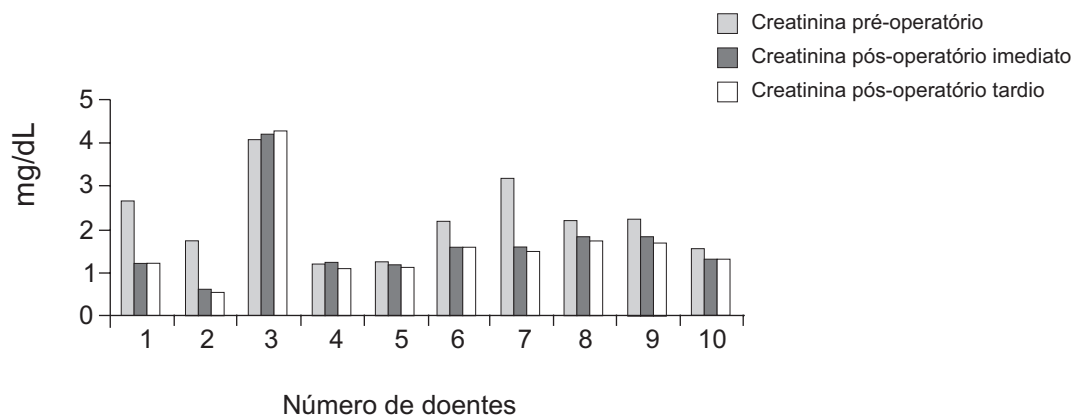


Figura 4 - Dosagem de creatinina no pré-operatório, pós-operatório imediato e pós-operatório tardio

O eco-color-Doppler realizado no período pós-operatório mostrou artérias pÉrvias e sem reestenoses em todos os doentes. No doente que apresentou piora da presso arterial diastlica, avaliou-se o estado pÉrvio da artÉria por esse exame e tambÉm pela arteriografia e no se demonstrou comprometimento do fluxo ou anatmico.

Discusso

A doena renal obstrutiva em doentes com rim único tem sido motivo de preocupao pela capacidade de deteriorar a qualidade de vida do doente rapidamente. Considerando-se que grande parte das doaes de rgos É feita intervivos, se porventura alguns desses doadores apresentar leso obstrutiva da artÉria renal no decorrer da vida, eles estaro fadados  perda da funo renal ou do prprio rim, com conseqente necessidade de hemodilise^{1,3}. Com a melhora dos meios

diagnsticos funcionais e de imagem e aumento da idade mÉdia da populao, essa doena ser mais uma preocupao de sade pblica, pois a sobrevida desses doentes É de 45% em 2 anos².

O trabalho tem por objetivo discutir a doena hipertensiva renal (hipertenso renovascular) e avaliar a eficicia do tratamento endovascular. Este foi feito nos doentes com hipertenso arterial de difícil controle, principalmente com presso diastlica alta, e nos doentes com perda progressiva da funo renal, detectada pelos exames laboratoriais, e que possuíam rim único. A discusso do sucesso do procedimento deve ser feita sob dois aspectos: correo da estenose e preservao da funo renal. Em relao  estenose, observamos que dois doentes apresentaram estenoses residuais, no superiores a 30% da luz arterial, porÉm no houve repercusso no fluxo e na funo renal durante todo o seguimento.

A utilização de exames de imagem não-invasivos, com medidas do tamanho do órgão e presença ou não de áreas de retração e fibrose, e medidas de velocidade na artéria renal pelo eco-color-Doppler foram realizadas na avaliação pré-operatória e auxiliam no diagnóstico e prognóstico do tratamento. O eco-color-Doppler foi realizado em sete doentes no pré-operatório e em todos os doentes no pós-operatório, não se observando índice de resistência alto (pré-operatório), significando que a lesão arterial é a causa da hipertensão, e o doente não desenvolveu resistência do parênquima, estando íntegro. A obtenção do índice de resistência do parênquima renal pelo eco-color-Doppler demonstra que índice alto ou velocidade diastólica final baixa significam insucesso ou débil melhora da hipertensão, dados esses concordantes com a literatura pertinente¹⁵. É importante salientar que, no segmento da artéria com stent, ocorre alteração de fluxo, a qual interpretamos como normal, e não como estenose. O estudo radioisotópico também foi realizado, tendo importância grande na avaliação da perfusão e função do órgão, porém o teste com ácido dietileno triamino pentacético (DTPA) é inválido, pois é aplicável nos casos de o doente possuir os dois rins e apenas um ser doente, sendo um exame de análise pareada. Foi utilizado o teste com DMSA por ser um exame que avalia a perfusão e excreção renal, o fluxograma renal. A realização da arteriografia renal ainda é considerada um exame padrão-ouro, pois fornece dados anatômicos da doença obstrutiva e da morfologia renal, a extensão e local, calibre do vaso e sua angulação em relação à aorta.

A cirurgia endovascular tem como principal finalidade o tratamento da hipertensão renovascular e/ou coibir a perda da função renal através da angioplastia e colocação de stent, pois o tratamento clínico é ineficiente quando comparados os resultados com a técnica endovascular^{6,7,12}. É sabido que a parcela do parênquima comprometido e sem função não apresentará reversão deste, mas uma vez tratado, o órgão apresentará estagnação do comprometimento funcional, sendo, portanto, uma forma de prevenção da deterioração funcional, tendo importância crucial principalmente em rins únicos^{10,16,17}, por mecanismos ainda não bem definidos¹⁸. Doentes com hipertensão renovascular não-tratados apresentarão óbito dentro de 2 anos, embora a

morte não seja atribuída à alteração da função renal, mas à doença coronariana¹⁹. Embora alguns autores afirmem que a correção da estenose melhora a hipertensão e a função renal¹¹, ficando esses doentes livres de uma futura hemodiálise²⁰, considera-se que a função está diretamente relacionada com o nível de creatinina sérica, sendo, portanto, um dos fatores preditivos da melhora da função pós-correção da estenose¹⁶, fato detectado neste trabalho, não-significativo. Frente aos resultados obtidos nesta série, podemos afirmar que a correção da estenose renal melhora a hipertensão arterial e diminui a sobrecarga renal, com conseqüente melhora da qualidade de vida do doente, embora a casuística seja pequena para se fazer uma generalização. Não encontramos alteração da função renal ou do aspecto anatômico do vaso renal no acompanhamento de 24 e 40 meses; assim, consideramos que o acompanhamento de 24 meses é suficiente, dados estes concordantes com outros autores^{10,11}.

Considera-se sucesso técnico quando o doente apresenta melhora da hipertensão, podendo ter estenose residual de no máximo 30% da luz arterial, levando-se em consideração que os doentes que colocam stents têm melhores resultados funcionais da correção que aqueles que apenas se submetem à angioplastia de artéria¹⁷, conforme mostrou esse resultado no seguimento do doente a longo prazo. Na década de 80, a correção da estenose da artéria renal era feita por cirurgia aberta, com riscos maiores, inerentes a uma operação de grande porte, e os doentes a ela submetidos o faziam em piores condições clínicas, com doença hipertensiva em estado mais avançado e maior comprometimento do parênquima renal, ao contrário do que ocorre atualmente na cirurgia endovascular.

Conclusão

O tratamento endovascular para estenose de artéria renal, em doentes com rim único, é uma técnica que apresenta benefícios clínicos imediatos na correção da hipertensão arterial e preservação da função renal, livrando o doente de hemodiálise e perda renal, porém os mecanismos de melhora desta ainda são contraditórios e pouco elucidados.

O índice de resistência da artéria renal alto e/ou a velocidade diastólica baixa, dados obtidos pelo eco-color-Doppler, são fatores preditivos do sucesso da cirurgia endovascular. A longo prazo (40 meses), podemos

afirmar que a preservação renal, além de melhorar a hipertensão arterial e a qualidade de vida do doente, livra-o da hemodiálise, porém a melhora da função ainda permanece contraditória, pois interpretamos a diminuição de eletrólitos (uréia e creatinina) como uma diminuição da sobrecarga renal.

Referências

- Scoble J, Maher E, Hamilton G, Dick R, Sweny P, Moorhead JF. [Atherosclerotic renovascular disease causing renal impairment: a case for treatment.](#) Clin Nephrol. 1989;31:119-22.
- Olin JW, Melia M, Young JR, Graor RA, Risius B. [Prevalence of atherosclerotic renal artery stenosis in patients with atherosclerosis elsewhere.](#) Am J Med. 1990;88:46N-51N.
- Zierler RE, Bergelin RO, Isaacson JA, Strandness DE. [Natural history of atherosclerotic renal stenosis: a prospective study with duplex ultrasonography.](#) J Vasc Surg. 1994;19:250-7.
- Wright JR, Shurrab AE, Cheung C, et al. [A prospective study of determinants of renal function outcome and mortality in atherosclerotic renovascular disease.](#) Am J Kidney Dis. 2002;39:1153-61.
- Suresh M, Laboi P, Mamtara H, Kalra PA. [Relationship of renal dysfunction to proximal artery disease severity in atherosclerotic renovascular disease.](#) Nephrol Dial Transplant. 2000;15:631-6.
- Hunt JC, Strong CG. [Renovascular hypertension. Mechanisms, natural history and treatment.](#) Am J Cardiol. 1973;32:562-74.
- Davis BA, Crook JE, Vestal RE, Oates JA. [Prevalence of renovascular hypertension in patients with grade III or IV hypertensive retinopathy.](#) N Engl J Med. 1979;301:1273-6.
- Axelrod DA, Fendrick AM, Carlos RC, et al. [Percutaneous stenting of incidental unilateral renal artery stenosis: decision analysis of cost costs and benefits.](#) J Endovasc Ther. 2003;10:546-56.
- Ayerdi J, Hodgson KJ. [Ballon angioplasty and stenting for renovascular occlusive disease.](#) Persp Vasc Surg Endovasc Ther. 2004;16:25-38.
- Sahin S, Cimsit C, Andaç N, Baltacioglu F, Tuglular S, Akoglu E. [Renal artery stenting in solitary functioning kidneys: technical and clinical results.](#) Eur J Radiol. 2006;57:131-7.
- Shannon HM, Gillespie IN, Moss JG. [Salvage of the solitary kidney by insertion of a renal artery stent.](#) AJR Am J Roentgenol. 1998;171:217-22.
- Cioni R, Vignali C, Petruzzi P, et al. [Renal stenting in patients with a solitary functioning kidney.](#) Cardiovasc Intervent Radiol. 2001;24:372-7.
- Gruntzig A, Kuhlmann U, Vetter W, Lütolf U, Meier B, Siegenthaler W. [Treatment of renovascular hypertension with percutaneous transluminal dilatation of a renal artery stenosis.](#) Lancet. 1978;1:801-2.
- Scolari F, Ravani P, Pola A, et al. [Predictors of renal and patient outcomes in atheroembolic renal disease: a prospective study.](#) J Am Soc Nephrol. 2003;14:1584-90.
- Mukherjee D, Bhatt DL, Robbins M, et al. [Renal artery end-diastolic velocity and renal artery resistance index as predictors of outcome after renal stenting.](#) Am J Cardiol. 2001;88:1064-6.
- Chatziannou A, Mourikis D, Agroyannis B, et al. [Renal artery stenting for renal insufficiency in solitary kidney in 26 patients.](#) Eur J Vasc Endovasc Surg. 2002;23:49-54.
- Sivamurthy N, Surowiec SM, Culakova E, et al. [Divergent outcomes after percutaneous therapy for symptomatic renal artery stenosis.](#) J Vasc Surg. 2004;39:565-74.
- Beutler JJ, Van Ampting JM, Van De Ven PJ, et al. [Long-term effects of arterial stenting on kidney function for patients with ostial atherosclerotic renal artery stenosis and renal nsufficiency.](#) J Am Soc Nephrol. 2001;12:1475-81.
- Pillay WR, Kan YM, Crinnion JN, Wolfe JH; Joint Vascular Research Group, UK. [Prospective multicentre study of the natural history of atherosclerotic renal artery stenosis in patients with peripheral vascular disease.](#) Br J Surg. 2002;89:737-40.
- Cherr GS, Hansen KJ, Craven TE, et al. [Surgical management of atherosclerotic renovascular disease.](#) J Vasc Surg. 2002;35:236-45.

Correspondência:

Ana Terezinha Guillaumon
 Rua Hermantino Coelho, 901/11, Bairro Mansões Santo Antonio
 CEP 13087-500 – Campinas, SP
 Tel.: (19) 3296.1986
 Fax: (19) 3296.0613
 E-mail: terag@ig.com.br