

Aneurisma de artéria femoral superficial roto: relato de caso e revisão de literatura

*Ruptured superficial femoral artery aneurysm:
case report and literature review*

Alexandre Faraco de Oliveira¹, Horácio de Oliveira Filho²

Resumo

O aneurisma de artéria femoral superficial é um evento raro que costuma manifestar-se em pacientes com idade avançada, frequentemente associado a outros aneurismas, periféricos ou de aorta abdominal. O caso relatado refere-se a um paciente cujo aneurisma de artéria femoral superficial se apresentou roto e associado a um aneurisma de aorta abdominal. Foi submetido à revascularização cirúrgica fêmoro-poplíteia mediante prótese de politetrafluoretileno, com sucesso. A revisão da literatura demonstra que embora haja uma tendência à manifestação aguda da doença, principalmente como ruptura, os resultados com o tratamento cirúrgico são excelentes.

Palavras-chave: Artéria femoral superficial, aneurisma roto, ruptura.

Introdução

O aneurisma da artéria femoral superficial é uma condição rara. Como lesão isolada, já foi descrito como responsável por apenas 0,5% dos aneurismas periféricos; menos frequente ainda tende a ser sua apresentação aguda, seja devido à ruptura local ou à trombose do aneurisma¹⁻³.

Neste trabalho, relatamos um caso de ruptura de aneurisma da artéria femoral superficial isolado seguido da correção cirúrgica convencional e descrevemos a revisão bibliográfica.

Relato do caso

Paciente de sexo masculino, 87 anos, trabalhador rural, tabagista. Foi recebido em consultório médico referindo dor e aumento de volume na coxa direita com evolução de 48 horas.

Antecedentes: o paciente referia esta como sua primeira consulta médica e negava qualquer queixa prévia rela-

Abstract

Superficial femoral artery aneurysm is rare and usually occurs in elderly patients, often associated with peripheral or abdominal aortic aneurysms. In the reported case, the patient presented with a ruptured superficial femoral artery aneurysm associated with an abdominal aortic aneurysm. A successful femoropopliteal bypass was performed using a polytetrafluorethylene graft. Literature review shows that, despite the tendency for acute onset of the aneurysm, primarily with a rupture, surgical results are excellent.

Keywords: Superficial femoral artery, ruptured aneurysm, rupture.

cionada aos membros inferiores, edema ou claudicação. Negava histórico de hipertensão arterial e diabetes *melitus*. Ao exame físico, apresentava-se descorado, taquicárdico (110 bpm) e hipotenso (100 x 60 mmHg). Membros inferiores: à esquerda, sem qualquer alteração aparente, com todos os pulsos palpáveis e de amplitude reduzida nas pernas; à direita, equimose em raiz de coxa estendendo-se para o escroto, abaulamento a partir do ligamento inguinal até o terço distal da coxa, pulsátil, com frêmito em face anterior, terço médio, pulso femoral presente e demais ausentes.

Foi realizado eco-Doppler colorido arterial em membro inferior direito que revelou volumoso aneurisma de artéria femoral superficial em terço médio (Figura 1), medindo no maior diâmetro transversal 3,45 cm, com fluxo turbulento e hipocinético em seu interior e ruptura em face medial (Figura 2). Exames laboratoriais revelaram acentuada anemia (Hb: 6,7; Ht: 20,4).

1. Cirurgião vascular. Ultrassonografista vascular. Professor, Curso de Medicina, Universidade do Planalto Catarinense (UNIPLAC), Lages, SC.
2. Cirurgião vascular. Especialista em Angiologia e Cirurgia Vascular, SBACV.

Não foram declarados conflitos de interesse associados à publicação deste artigo.
Artigo submetido em 27.10.08, aceito em 12.06.09.

J Vasc Bras. 2009;8(3):283-288.
Copyright © 2009 by Sociedade Brasileira de Angiologia e de Cirurgia Vascular

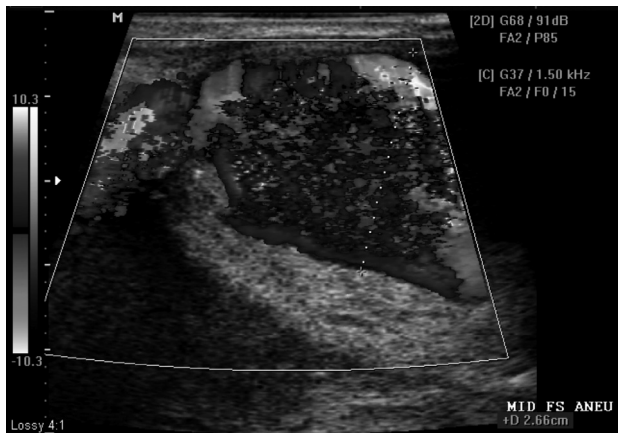


Figura 1 - Dúplex colo proximal e fluxo em aneurisma de artéria femoral superficial

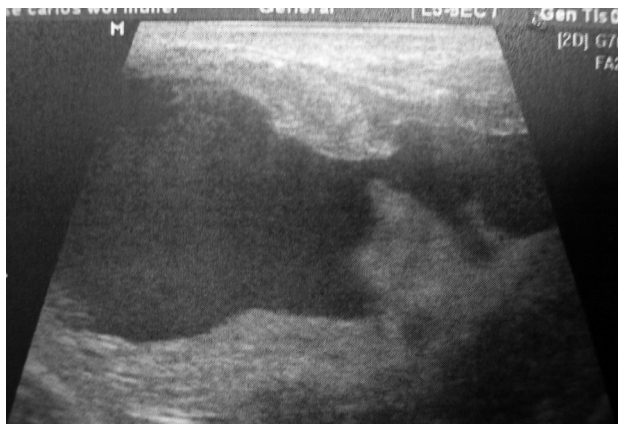

Figura 2 - Dúplex local de ruptura do aneurisma de artéria femoral superficial

Submetido o paciente a cirurgia imediatamente, constatou-se volumoso aneurisma de artéria femoral superficial isolado roto com grande quantidade de sangue junto aos tecidos musculares e subcutâneos, principalmente em face medial (Figura 3). Foi realizado o reparo através de revascularização fêmoro-poplítea com a utilização de prótese (politetrafluoretileno 8 mm), anastomose término-terminal tanto proximal quanto distal e ressecção parcial do saco aneurismático (Figura 4). A veia autóloga safena magna não foi utilizada por apresentar-se afilada e fibrosada.

No controle 30 dias após a cirurgia, o paciente não relatou qualquer queixa e deambulava sem restrições. Realizado dúplex arterial, revelou perviedade da prótese sem outros aneurismas nos membros inferiores. O paciente apresentava aneurisma da aorta abdominal suprarrenal medindo 5,76 cm no maior diâmetro. O exame do material

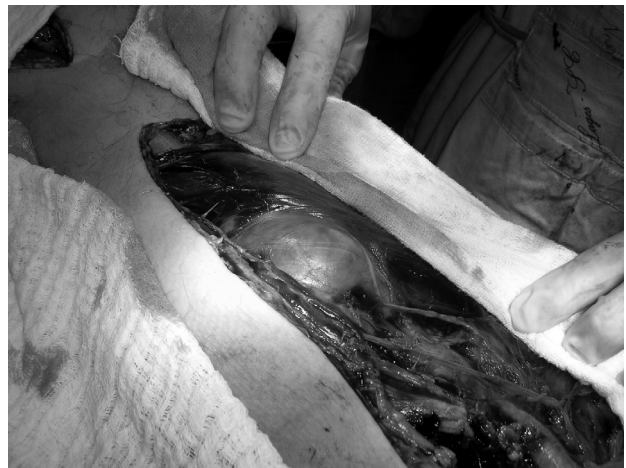

Figura 3 - Transoperatório, dissecção do saco aneurismático

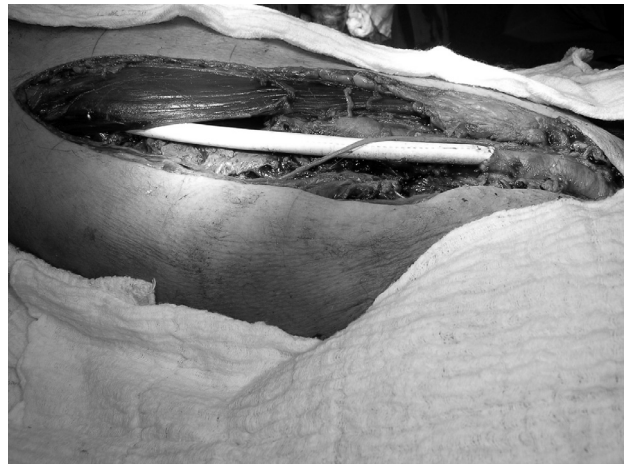


Figura 4 - Transoperatório, aspecto final da revascularização com politetrafluoretileno

recolhido da parede aneurismática não apresentou crescimento bacteriano, nem alterações na estrutura da artéria que sugerissem doenças outras que não a arteriosclerose.

Discussão

Através da pesquisa em banco de dados via internet, pudemos constatar a raridade da doença em face do número reduzido de casos relatados, e poucas séries.

O primeiro caso relatado de ruptura de aneurisma de artéria femoral superficial data de 1975 e já refere esta situação como rara e frequentemente associada com outros aneurismas. Assinala-se que o tratamento com revascularização fêmoro-poplítea, preferencialmente com veia autóloga, apresenta bons resultados nestes casos³.

Em 1981, Kremen et al.⁴ publica uma série de sete aneurismas em seis pacientes e revisa a literatura existente. Conclui que a doença acomete pacientes com idade e aterosclerose avançadas e tende a se apresentar com efeito de massa local e ruptura. Nesta série, relata outros aneurismas periféricos em 50% dos pacientes e aneurisma de aorta abdominal em 33%. Os autores consideraram a exclusão do aneurisma associada à revascularização fêmoro-poplítea com veia autóloga o tratamento adequado. Concluem com a indicação de reparo cirúrgico a fim de evitar a tendência à ruptura e eventual embolia⁴. Diversos autores em relatos de casos isolados corroboraram as conclusões da série anterior, tanto no que se refere à apresentação da doença quanto ao tratamento cirúrgico⁵⁻⁹.

Em 1992, Rigdon & Monajjem¹⁰ relata dois casos com apresentações e evoluções diversas: uma ruptura seguida de revascularização e salvamento do membro e uma trombose seguida da perda do membro mesmo com o tratamen-

to cirúrgico. Em sua revisão de 17 casos em 14 pacientes, o autor refere que em 65% dos casos o aneurisma se manifestou de forma aguda (ruptura, 35%, trombose, 18% e embolização distal, 12%). Não houve mortalidade perioperatória, e o salvamento do membro ocorreu em 94% dos casos. O aneurisma de aorta abdominal estava presente em 40%. O autor ressalta a importância da investigação para determinar possíveis etiologias da doença – infecciosa (sífilis, etc.), inflamatória, imunológicas, colagenoses – antes de considerá-la aterosclerótica¹⁰.

Embora o tratamento convencional com a revascularização fêmoro-poplítea, preferencialmente com veia autóloga, tenha apresentado excelentes resultados, outras técnicas podem ser utilizadas. Dighe & Thomas¹¹ relatam um caso de aneurisma roto de artéria femoral superficial em um paciente com arteriopatia conhecida já submetido a tratamento cirúrgico de outros aneurismas, cuja parede da artéria poplítea se apresentava doente, sem condições de

Tabela 1 - Relatos e séries sobre aneurisma isolado de artéria femoral superficial

Autor	AFS	Apresentação	Evolução	Outros aneurismas/número de pacientes
Hardy & Eadie ¹⁷	01	Eletivo	+	Não
Ormstad & Solheim ³	01	Ruptura	+	Sim
Kremen et al. ⁴	07	Ruptura ³ / Trombose ³ / Eletivo ¹	+	Sim / 02
Celi et al. ¹⁸	01	Eletivo	+	Não
Cielik et al. ⁸	01	Ruptura	+	Sim
Parra et al. ⁷	01	Ruptura	+	Não
Bonelli et al. ⁶	02	Ruptura / Ruptura	+	Não
Mayall et al. ¹⁹	02	Eletivo / Eletivo	+	Não
Rigdon & Monajjem ¹⁰	02	Ruptura / Trombose	+ / -	Não
Vasquez et al. ²⁰	01	Trombose	+	Não
Atallah et al. ²¹	02	Ruptura / Ruptura	+	Sim / 01
Farinon et al. ⁵	01	Ruptura	+	Não
Diethrich ¹²	01	Eletivo	+	Não
Dimakakos et al. ²²	02	Ruptura / Ruptura	+	Sim / 01
Jarrett et al. ¹⁵	13	Trombose ⁶ / Eletivos ⁷	+ 11 / - 02	Sim / 10
Coppin et al. ²³	01	Ruptura	+	Não
Galindo et al. ⁹	01	Ruptura	+	Não
Honjo et al. ²⁴	01	Eletivo	+	Não
Siani et al. ²⁵	01	Ruptura	+	Não
Pulcini et al. ²⁶	01	Ruptura	+	Não
Dighe & Thomas ¹¹	01	Ruptura	+	Sim
Relato atual (2009)	01	Ruptura	+	Sim
Total (%)	45	Ruptura ²⁰ (45) Eletivo ¹⁴ (31) Trombose ¹¹ (25)	+ 42 (93) - 03 (07) Mortalidade 0	Não 27 (60) Sim 18 (41)

AFS = aneurisma femoral superficial; - = perda do membro; + = salvamento do membro.

receber um enxerto; foi realizada a ligadura proximal e observada perfusão distal adequada via circulação colateral. O paciente foi tratado com a simples ligadura, sem que houvesse uma revascularização posterior, e evoluiu com o salvamento do membro¹¹.

Nos últimos anos, a difusão dos métodos endovasculares tem permitido o tratamento para pacientes com risco cirúrgico elevado, com menor morbimortalidade. Isto pode beneficiar substancialmente os pacientes que se encontram na sétima e oitava décadas de vida. O uso de stents recobertos para tratamento de aneurisma de artéria femoral superficial já foi realizado com sucesso, ainda que a patência destes enxertos a longo prazo não esteja definida¹². Relatos recentes utilizam stent recoberto para reparar rupturas espontâneas de artéria femoral superficial (sem doença aneurismática), mas a fasciotomia descompressiva pode ser necessária devido ao edema compartimental^{13,14}.

O pequeno número de casos dificulta qualquer conclusão a respeito da doença; entretanto, tem se questionado a real etiologia aterosclerótica dos aneurismas de femoral superficial devido a sua associação com outros aneurismas. Também a real incidência da doença pode estar mascarada, pois a angiografia tende a não revelar o aneurisma caso este se apresente ocluído^{9,15}. As revisões sobre o tema sugerem que o aneurisma de artéria femoral superficial tende a se comportar mais como um aneurisma aórtico (ruptura) do que como um aneurisma poplíteo (trombose)^{4,15,16}. Com a maior longevidade da população e a utilização do exame de dúplex arterial de membros inferiores sendo utilizado de forma mais abrangente, é provável que tenhamos mais oportunidades de tratar pacientes com aneurisma de artéria femoral superficial e que estas e outras dúvidas sejam respondidas. Embora os resultados do tratamento cirúrgico sejam satisfatórios (Tabela 1), o advento de técnicas endovasculares, talvez contribua para reduzir a morbidade existente.

Referências

- Pappas G, Janes JM, Bernatz PE, et al. Femoral aneurysms. *JAMA*. 1964;190:97.
- Bonamigo TP, Ristow A, Buriham E, Cinelli Jr M. Doenças da aorta e seus ramos: diagnóstico e tratamento. São Paulo: Byc; 1991.
- Ruptured aneurysm of the superficial femoral artery. *Scand J Thorac Cardiovasc Surg*. 1975;9:181-2.
- Kremen J, Menzoian JO, Corson JD, Bush HL, LoGerfo FW. Atherosclerotic aneurysms of the superficial femoral artery: a literature review and report of six additional cases. *Am Surg*. 1981;47:338-42.
- Ruptured aneurysm of the superficial femoral artery. *Panminerva Med*. 1995;37:155-8.
- Aneurysms of the superficial femoral artery at the rupture stage. Apropos 2 personal cases. *Minerva Chir*. 1991;46:1071-3.
- Ruptured atherosclerotic aneurysm of the superficial femoral artery. Case report. *Acta Chir Scand*. 1989;155:493-4.
- Superficial femoral artery aneurysm with imminent rupture. *Wiad Lek*. 1989;42:334-6.
- Galindo CC, Lima CA, Cardoso JE, Galindo Filho G, Costa VS, Penha FM. Aneurisma aterosclerótico isolado da artéria femoral superficial-relato de caso. *J Vasc Bras*. 2003;2:145-7
- Aneurysms of the superficial femoral artery: a report of two cases and review of the literature. *J Vasc Surg*. 1992;16:790-3.
- Dighe S, Thomas P. Ruptured superficial femoral artery aneurysm treated by simple ligation. *Singapore Med J*. 2008;49:e151-2.
- Endoluminal grafting in the treatment of iliac and superficial femoral artery disease. *Tex Heart Inst J*. 1997;24:185-92.
- Spontaneous rupture of the superficial femoral artery treated via an endovascular approach. *Tex Heart Inst J*. 2008;35:66-8.
- Spontaneous rupture of the superficial femoral artery treated with endovascular stent-grafting. *Cardiovasc Intervent Radiol*. 2007;30:1016-9.
- Superficial femoral artery aneurysms: an unusual entity? *J Vasc Surg*. 2002;36:571-4.
- Leon Jr LR, Taylor Z, Psalms SB, Mills JL. Degenerative aneurysms of the superficial femoral artery. *Eur J Vasc Endovasc Surg*. 2008;35:332-40.
- Hardy DG, Eadie DG. Femoral aneurysms. *Br J Surg*. 1972;59:614-6.
- Aneurysm of the superficial femoral artery. *Chir Ital*. 1984;36:260-5.
- Mayall JC, Mayall RC, Mayall AC, Mayall LC. Peripheral aneurysms. *Int Angiol*. 1991;10:141-5.
- Isolated true atherosclerotic aneurysms of the superficial femoral artery. Case report and literature review. *J Cardiovasc Surg (Torino)*. 1993;34:511-2.
- Atallah C, al Hassan HK, Neglén P. Superficial femoral artery aneurysm - an uncommon site of aneurysm formation. *Eur J Vasc Endovasc Surg*. 1995;10:502-4.
- Atherosclerotic aneurysms of the superficial femoral artery: report of two ruptured cases and review of the literature. *Vasc Med*. 1998;3:275-9.
- Rupture of infected superficial femoral artery aneurysm. A case report. *Acta Chir Belg*. 2002;102:276-8.
- Surgical treatment for an atherosclerotic aneurysm of the superficial femoral artery: report of a case. *Surg Today*. 2004;34:188-9.
- Rupture of an isolated true superficial femoral artery aneurysm: case report. *G Chir*. 2005;26:215-7.
- Rupture of voluminous atherosclerotic superficial femoral artery aneurysm. *Chir Ital*. 2005;57:661-7.

Correspondência:

Alexandre Faraco de Oliveira
Rua Vidal Ramos Júnior, 164, Centro
CEP 88502-120 – Lages, SC
Tel.: (49) 3224.3872
E-mail: afaraco@gmail.com