

Revascularização de artéria ilíaca interna para tratamento de isquemia crítica de membro inferior

Revascularization of the internal iliac artery for critical lower limb ischemia treatment

Hugsmar Pelicioni Filho¹, Marcus Ageu Ribeiro Batista¹, George Carchedi Luccas²

Resumo

Pacientes portadores de obstrução arterial crônica aorto-ilíaca e isquemia crítica de membros inferiores dependem de vasta circulação colateral para manutenção da viabilidade do membro, para a qual, a artéria ilíaca interna desempenha papel fundamental. Apresentamos relato de caso de tratamento de isquemia crítica de membro inferior esquerdo em paciente com oclusão ostial da artéria ilíaca comum ipsilateral e reenchimento da ilíaca interna, ramos da femoral profunda e poplítea supra-genicular. A revascularização da ilíaca interna foi realizada com resultado satisfatório após tentativa anterior de enxerto cruzado fêmoro-poplíteo ocluído precocemente. Esse procedimento foi capaz de reverter a isquemia crítica ao oferecer maior fluxo sanguíneo ao membro, pelo circuito colateral que comunica pelve e raiz da coxa, o qual é discutido junto à revisão de literatura.

Palavras-chave: artéria ilíaca, isquemia, obstrução arterial.

Abstract

Patients with aortoiliac occlusive disease and critical lower limb ischemia depend on large collateral circulation to maintain limb viability, in which the internal iliac artery plays a fundamental role. We present a case report of critical left lower limb ischemia treatment in a patient with ostial occlusion of the ipsilateral common iliac artery and refilling of internal iliac artery, deep femoral artery branches and supragenicular popliteal. Revascularization of internal iliac was successfully performed after previous attempt of early-occluded femoral-popliteal bypass graft. This procedure was able to reverse limb critical ischemia by offering increased blood flow to the limb through the collateral circuit that links pelvis to the thigh root. This is discussed in the literature review.

Key words: iliac artery, ischemia, artery occlusion.

Introdução

A obstrução arterial crônica do território aorto-ilíaco é sabidamente responsável por quadro clínico de isquemia de membro inferior (MI) e disfunção erétil peniana. Nesses casos, a viabilidade dos membros inferiores é mantida por adequada rede de colaterais, formada pelas artérias mamária interna, intercostais, lombares e ilíaca interna. Esta última, junto à artéria femoral profunda, constitui um conhecido circuito colateral

que interliga a pelve com a raiz da coxa. Apresentamos um relato de caso em que a revascularização da artéria ilíaca interna foi utilizada como meio para tratamento de isquemia crítica de membro inferior.

Relato de caso

Paciente masculino, de 52 anos de idade, tabagista e etilista. Apresentava quadro de claudicação de membros inferiores há treze anos e, há quatro meses, dor de repouso em pé e perna esquerdos, com lesão trófica em maléolo lateral e medial e dorso de pé. Ao exame físico, (Tabela 1) ausência de pulsos femorais e distais de membro inferior (MI) esquerdo, e pulsos femoral e poplíteo presentes em MI direito, com índice tornozelo-braquial (ITB) de zero à esquerda e 0,7 à direita. Motricidade e sensibilidade eram pre-

1. Médico residente da disciplina de moléstias vasculares, Universidade Estadual de Campinas (UNICAMP), Campinas, SP.

2. Professor livre-docente, Faculdade de Ciências Médicas, Universidade Estadual de Campinas (UNICAMP), Campinas, SP.

Artigo submetido em 21.07.03, aceito em 05.03.04.

servadas em ambos os membros, os quais exibiam escassa pilificação distal. À arteriografia, oclusão ostial da ilíaca comum esquerda com reenchimento da ilíaca interna, poplítea supra-genicular e tibial anterior, enquanto que as ilíacas e femoral comum eram contrastadas à direita (Figura 1).

Optado por realização de enxerto da artéria femoral comum direita para artéria poplítea infra-genicular esquerda, com veias safenas magnas bilaterais invertidas e anastomosadas. No pós-operatório houve melhora da dor, pulso poplíteo palpável e ITB de 0,3 no MI esquerdo. Após 31 dias, o paciente procura pronto socorro por quadro doloroso intenso em perna e pé esquerdos, similar ao quadro pré-operatório. Sensibilidade e motricidade preservadas com perfusão lentificada. À arteriografia, evidenciava-se oclusão do enxerto.

Diante de oclusão do enxerto com veia, foi realizado enxerto extra-anatômico com prótese de dácron de 6 mm da artéria ilíaca externa direita para ilíaca interna esquerda (Figura 2). No primeiro dia de pós-operatório, paciente já apresentava remissão do quadro doloroso com ITB de 0,58 e, após 5 meses, resolução completa das lesões, permanecendo com claudicação não limitante desse membro.

Discussão

A viabilidade do membro inferior frente à obstrução arterial crônica do território aorto-iliaco depende de ampla rede de colaterais para o aporte sanguíneo para a região acometida. Essa circulação

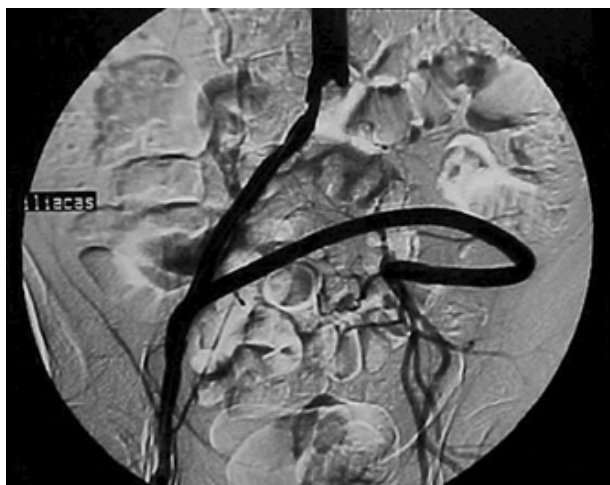

Figura 2 - Enxerto ilíaca externa direita para ilíaca interna esquerda.

Tabela 1 - Exame físico

Pulsos	Femoral	Poplíteo	Tibial Posterior	Pedioso	ITB*
Direito	Presente	Presente	Ausente	Ausente	0,7
Esquerdo	Ausente	Ausente	Ausente	Ausente	0,0

*ITB = índice tornozelo-braço.

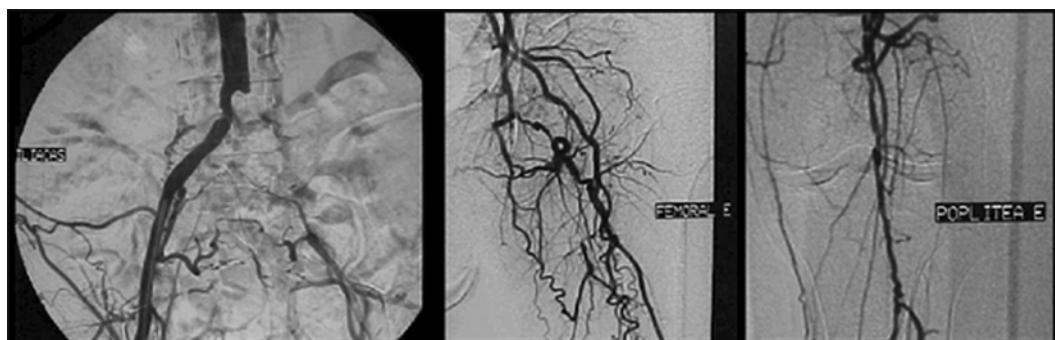


Figura 1 - Arteriografia pré-operatória.

colateral compreende dois componentes principais, um visceral e um parietal. O componente visceral inclui as artérias mesentéricas inferior e superior (ramos da aorta) e hemorroidárias média e inferior (ramos da ilíaca interna), enquanto o componente parietal é formado pelas artérias mamária interna (ramo da subclávia), intercostais, lombares e sacral média (ramos da aorta), ileolombar, glútea superior e inferior, obturadora, pudenda interna (ramos da ilíaca interna), ilíaca circunflexa profunda (ramo da ilíaca externa) e, por fim, as circunflexas (ramos da femoral profunda). Geralmente, as colaterais parietais fornecem aporte sanguíneo para o mesmo lado do corpo e a circulação visceral para ambos os lados¹. Neste contexto, a artéria ilíaca interna tem papel fundamental no elo de ligação entre a rica circulação pélvica com a raiz da coxa suprindo, até mesmo, a região poplíteia através da artéria femoral profunda e seus ramos. A artéria ilíaca interna recebe fluxo oriundo de ramos da aorta e ilíaca contra-lateral e redistribui esse suprimento sanguíneo para o membro inferior através, principalmente, dos seus ramos glúteo superior, obturador e pudendo interno². No caso em questão, as regiões poplíteia e mais distais do membro inferior gozaram da circulação colateral da ilíaca interna e ramos da femoral profunda.

É bem difundida na literatura a importância da revascularização da artéria ilíaca interna na profilaxia de isquemia pélvica em pacientes submetidos a reconstruções vasculares no segmento aortofemoral. A oclusão ou não revascularização da ilíaca interna pode, em pequeno mas significativo número de casos, levar a quadros de isquemia de vísceras e musculatura pélvica, desde impotência vasculogênica e claudicação de glúteos até casos mais graves e raros de necrose de genitália e isquemia intestinal. Encontramos também, trabalhos relativos à revascularização da artéria ilíaca interna no tratamento de impotência vasculogênica. Em relação à revascularização da artéria ilíaca interna para tratamento de isquemia dos membros inferiores, existem raras descrições na literatura. Nessas descrições, o procedimento inclui endarterectomias aortoiliacas, enxertos aortopoplíteos com reimplante da ilíaca interna, porém não há descrição da utilização de enxerto extra-anatômico. A utilização da via extra-anatômica pode poupar o paciente de um procedimento de maior morbimortalidade, com a abordagem da aorta caso fosse optado por endarterectomia aortoiliaca ou enxerto com ori-

gem na aorta. Enxertos extra-anatômicos são habitualmente indicados nos casos de alto risco cirúrgico³.

No caso apresentado, inicialmente tentamos um enxerto com veia autóloga, por oferecer maior perviidade e menor risco de infecção a longo prazo em relação a próteses sintéticas, e por tratar-se de enxerto longo cruzando articulações. As veias apresentavam calibre reduzido (3 mm) e foram utilizadas devido às vantagens do enxerto com veia autóloga já citadas. No intra-operatório, foi observada intensa calcificação da artéria poplíteia supragenicular, criando extrema dificuldade à anastomose, fato que nos levou a realizar a anastomose distal na poplíteia infragenicular. Embora o procedimento tenha sido realizado respeitando as normas técnicas, houve oclusão precoce do enxerto venoso. Acreditamos que a oclusão precoce do enxerto venoso tenha ocorrido devido à extensão do mesmo, à presença de duas articulações em seu percurso (coxofemoral e joelho) e ao reduzido calibre da veia. Nova tentativa de revascularização da artéria poplíteia abaixo do joelho foi descartada, pois esta deveria ser realizada com prótese. A patência desse tipo de enxerto distal que cruza a articulação do joelho não é satisfatória. Restou a opção pela revascularização da artéria ilíaca interna, única artéria troncular e mais proximal disponível. Toshiro et al.⁴ descreveram um caso de endarterectomia aorto-ilíaca interna em um paciente com doença oclusiva aorto-ilíaca sem contrastação de femorais, obtendo patência primária de 3 anos até a publicação do artigo. Batt et al.⁵ relataram 200 casos de revascularização de artéria ilíaca interna utilizando pontes com próteses sintéticas ou endarterectomia, obtendo sucesso no tratamento de isquemia crítica de membros inferiores. Menezes et al.⁶ descreveram revascularização da artéria ilíaca interna para salvamento de coto de amputação e isquemia de glúteos e genitália.

Optamos por um enxerto extra-anatômico cruzado da ilíaca externa direita para ilíaca interna esquerda por tratar-se de procedimento de menor risco cirúrgico. Nesse caso, a hipótese de se realizar uma amputação suprapatelar primária também foi aventada, porém, haja vista a morbidade que o procedimento oferece, como complicações da ferida cirúrgica e 8 a 10% de mortalidade⁷, a revascularização da artéria ilíaca interna se mostrou alternativa viável e factível. A evolução pós-operatória foi considerada satisfatória com alívio imediato da dor e resolução completa das lesões em 5 meses.

Conclusão

Em posse dos resultados, concluímos que a revascularização da artéria ilíaca interna, como procedimento alternativo, pode promover resultados satisfatórios em casos de isquemia crítica de membro inferior.

Referências

1. Dietzek AM, Goldsmith J, Veith FJ, Sanchez LA, Gupta SK, Wengerter KR. Interruption of critical aortoiliac collateral circulation during nonvascular operations: a cause of acute limb-threatening ischemia. *J Vasc Surg* 1990;12:645-53.
2. Hassen-Khodja R, Batt M, Michetti C, Le Bas P. Radiologic anatomy of the anastomotic systems of the internal iliac artery. *Surg Radiol Anat* 1987;9:135-40.
3. Porter JM, Harris EJ Jr, Taylor LM Jr, Moneta GL, Yeager RA. Extra-anatomic bypass: a new look (supporting view). *Adv Surg* 1993;26:133-49.
4. Onohara T, Takahashi I, Nishizaki T, Wakasugi K, Matsusaka T, Kume K. Direct hypogastric artery reconstruction for threatened lower limb ischemia: report of a case. *Surg Today* 2001;31:274-6.
5. Batt M, Hassen-Khodja R, Le Bas P. L'intérêt de la revascularisation de l'artère hypogastrique dans les troubles vasculaires chroniques des membres inférieurs. *J Chir (Paris)* 1984;121:6-7.
6. Menezes FH, Luccas GC, Matsui IA, Barel EV, Lane JC. Isquemia de nádega, genitália externa e coxa, uma complicação da obstrução da aorta terminal. *Cir Vasc Angiol* 1996;12:23-30.
7. Toursarkissian B, Shireman PK, Harrison A, D'Ayala M, Schoolfield J, Sykes MT. Major lower-extremity amputation: contemporary experience in a single Veterans Affairs institution. *Am Surg* 2002;68(7):606-10.

Correspondência:

Hugsmaer Pelicioni Filho
 Rua Pedro Vieira da Silva, 415/31 Bl. F
 CEP 13080-570 - Campinas, SP
 E-mail: hugsmaer@uol.com.br

O conteúdo do J Vasc Br está disponível em português e em inglês

no site do Jornal Vascular Brasileiro em

www.jvascbr.com.br